

face

international magazine of orofacial esthetics

4²⁰¹²

_Fachbeitrag

Face- und Halslift im Wandel der Zeit –
Die Ursprünge des Face- und Halsliftes

_Spezial

Aus der Frühzeit der Schönheitschirurgie:
Faltenbehandlung anno dazumal – Paraffin-
und Wismutinjektionen zur Gesichtsglättung

_Lifestyle

Madeira – Abenteuer in den Levadas



Methode und Wirkungsweise der **Genioplastik**

Autor Dr. med. Paul J. Edelmann

Das Kinn hat eine entscheidende Funktion in der Gesichtsästhetik und Gesichtsbalance. In gleichem Maße wie die Nase (vgl. face 3/2008, Seite 28) ist es prägendes Merkmal für Gesicht, Typ und Charakter. Die Ästhetik des Kinns hat eine besondere Bedeutung im Hinblick auf Wahrnehmung und Einschätzung durch das soziale Umfeld. Ein fliehendes Kinn und andere Kinndeformitäten führen oft zu einer negativen Rezeption und einer mangelnden Sympathie für die gesamte, über das ästhetische Erscheinungsbild wahrgenommene Person. Je mehr die Form des Kinns ein harmonisches, ausbalanciertes und daher als „schön“ empfundenes Gesicht einträchtigt, und je mehr man selber das so für sich empfindet, desto größer wird der Leidensdruck und der Wunsch nach einer ästhetischen Korrektur durch eine Kinnplastik (Genioplastik).

Bedeutung der Genioplastik für die Gesichtsbalance

Chirurgische Neupositionierungen des Kinns, Konturveränderungen oder Proportionsveränderungen können eine große positive Veränderung in der ästhetischen Gesichtsbalance bewirken. Die Bedeutung gerade des Kinnbereichs für ein ausgeglichenes Gesichtsprüfil ist den meisten Patienten nicht bewusst. Viele Patienten mit dem Wunsch nach einer Nasenkorrektur-Operation benötigen oft auch eine Kinnkorrektur-Operation, um ein ausbalanciertes Gesichtsprüfil zu erreichen. Als Plastischer Chirurg erlebt man überdurchschnittlich oft bei Patienten, die sich einer Genioplastik unterzogen haben, dass sich gerade diese Patienten schon nach wenigen Wochen oder Monaten sozial positiv verändert haben. Sie haben ein höheres Selbstwertgefühl und treten auch selbstbewusster auf. Das betrifft nicht nur Körperhaltung und Körpersprache, sondern reicht über die Kommunikation bis hin zur Kleidung.

Ossäre versus alloplastische Methoden

Die ossäre Genioplastik (also die Gestaltung des Kinnknochens) kann kraftvolle Veränderungen in der Gesichtsharmonie erwirken. Man kann damit sowohl die horizontale Kinnprojektion als auch die vertikale Kinnlänge verlängern oder verkürzen. Außerdem lassen sich mit ihr Asymmetrien korrigieren. Sie ist also die umfassende Methode für jede Korrektur des Kinns.

Für eine Vergrößerung des Kinns (Kinnaugmentation) bevorzugen die meisten Plastischen Chirurgen jedoch statt eines Eingriffs in den Knochen die Verwendung alloplastischer (körperfremder) Materialien. Diese Kunststoffe, wie z.B. Hartsilikon, Weichsilikon, Gore-Tex, Medpor, Polypropylene, Proplast und Hydroxyapatite, sind einfach zu implantieren: Das Implantat wird eingeführt entweder über einen äußeren Zugang mittels eines Schnittes unterhalb des Kinns oder durch einen intraoralen Zugang unterhalb der unteren Zahnreihe nahe des Sulcus. Dort wird sub- oder epipe-

Abb. 1 Horizontale Durchtrennung der Weichteile (Mukosa, Muskeln, Periost) zwischen den linken 3. und rechten 3. Zähnen im Unterkieferbereich, auf der oralen Seite nahe des Sulcus bis zum Knochen. Freipräparieren des Unterkiefers im Operationsgebiet.

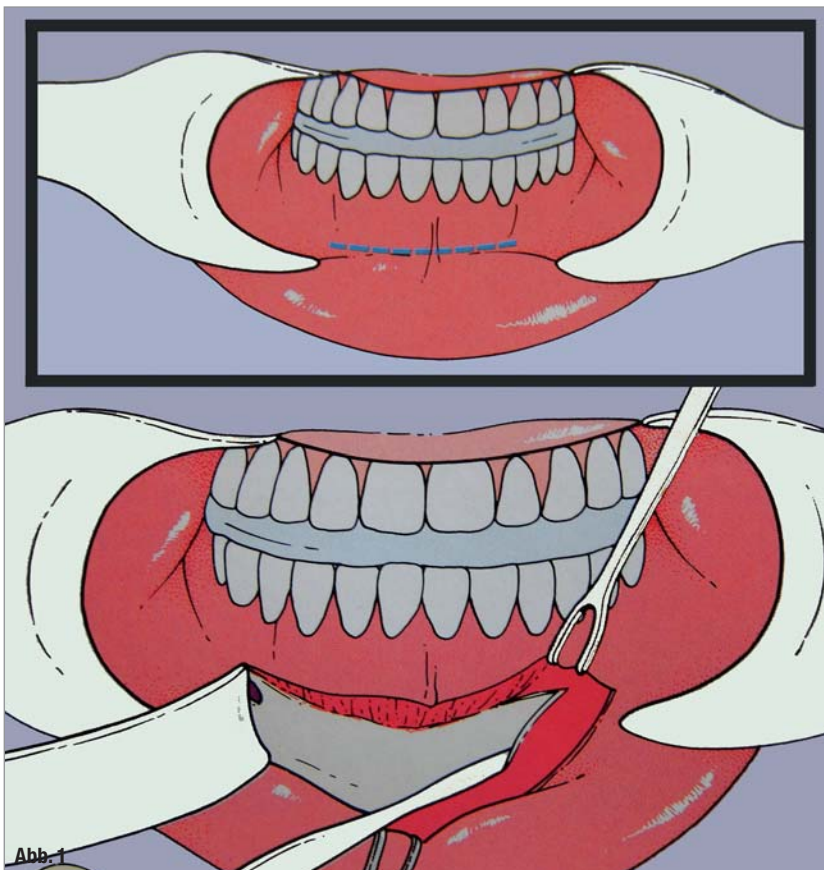


Abb. 1

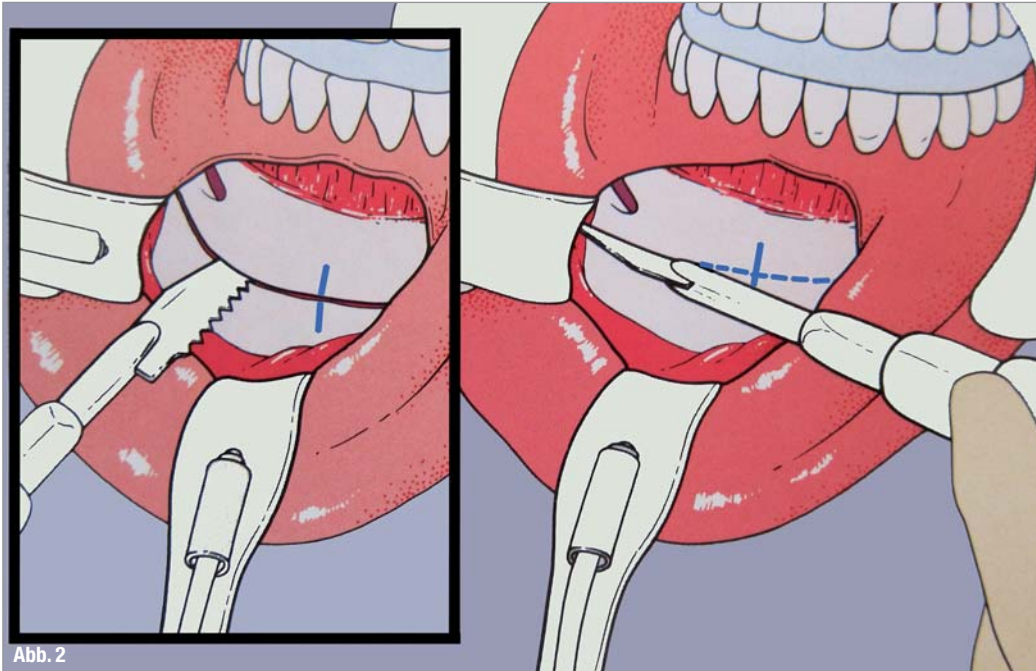


Abb. 2_ Nach großzügiger Freipräparation und Markieren der horizontalen Unterkieferdurchtrennungslinie sowie der vertikalen Mittellinie erfolgt die horizontale Durchtrennung des Unterkiefers mit einer motorgetriebenen Säge, mindestens 5 mm unterhalb der Nervenaustrittspunkte.

riostal (unterhalb oder oberhalb der Knochenhaut) eine Tasche freipräpariert, die gerade so groß ist, dass sie das Implantat beherbergen kann.

Plastische Chirurgen mit einer kieferchirurgischen oder kraniofazialen (den Gesichtsschädel betreffenden) chirurgischen Ausbildung bevorzugen jedoch die ossäre Methode, nämlich eine Kinnverschiebeplastik mittels Osteotomie (Knochen durchtrennung). Diese Methode ist effektiver, um die Weichteilmantelkontur zu beeinflussen, sie ist umfassender bezüglich des Gestaltungsspielraums und gewährleistet vor allem ein dauerhaftes, natürlicheres ästhetisches Ergebnis.

Im Gegensatz zum Osteotomie-Verfahren, wo der zertrennte Knochen verschoben und wieder fixiert wird, können alloplastische Materialien auch nach Jahren noch dislozieren (wandern), sich verformen und perforieren (aus dem Gewebe nach außen drängen). Alloplastische Materialien können im Laufe der Zeit den Knochen erodieren (teilweise auflösen), sodass der Effekt der Operation verloren geht. Außerdem besteht die Gefahr von Protheseninfekten, Abstoßung und Kapselbildung. Diese Risiken trägt eine Osteotomie mit anschließender Fixierung nicht. Osteotomien sind langlebiger und erzielen ein ästhetisch besseres Ergebnis. Zudem kann mit alloplastischen Materialien der Weichteilmantel des Kinns lediglich nach vorne (anterior) verlagert werden. Beim Osteotomie-Verfahren kann das Kinn dagegen vielfach verlagert werden, nämlich horizontal nach vorne oder hinten (anterior oder posterior) und gleichzeitig vertikal nach oben oder unten (superior oder inferior). Es können hierbei also Asymmetrien jeder Art korrigiert werden, auch vertikale, was bei der alloplastischen Methode nicht möglich ist.

Das Osteotomie-Verfahren ist daher gegenüber dem Einsetzen von Fremdmaterialien eindeutig vorzuziehen.

Genioplastik durch Osteotomie

Die Methode der Wahl ist die horizontale Durchtrennung des Unterkiefers. Damit kann man eine

Abb. 3_ Auswirkungen des Winkels der Durchtrennungslinie auf die vertikale Kinnlänge bei einer Unterkieferverschiebeplastik nach anterior (vorne):

- a) horizontaler Verlauf vergrößert die vertikale Kinnlänge
- b) leicht kaudaler Verlauf lässt die vertikale Kinnlänge unverändert
- c) ein stark kaudaler Verlauf reduziert die Kinnlänge vertikal.

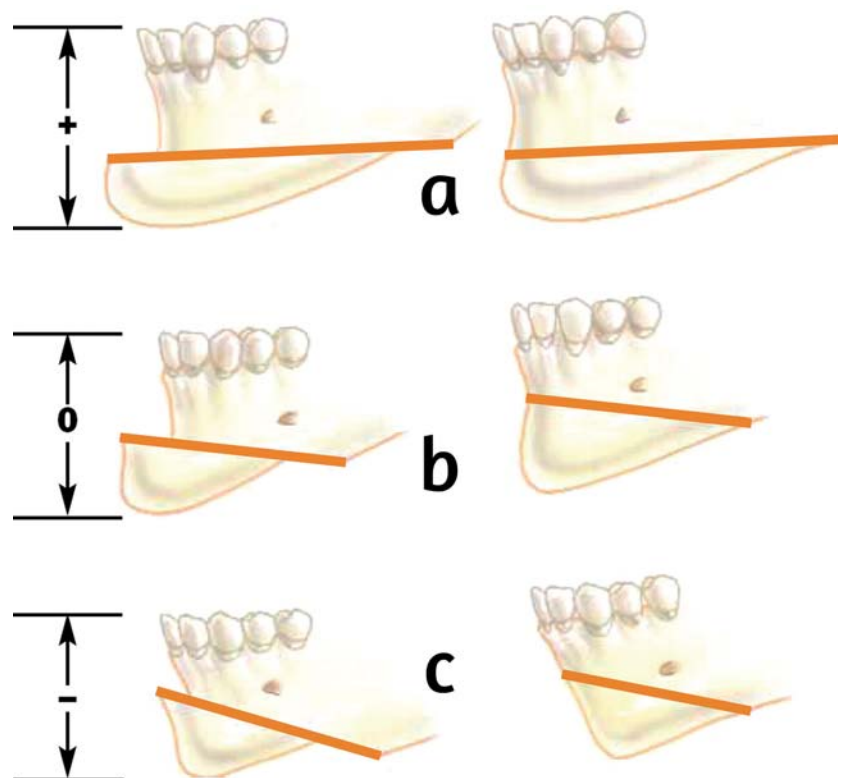
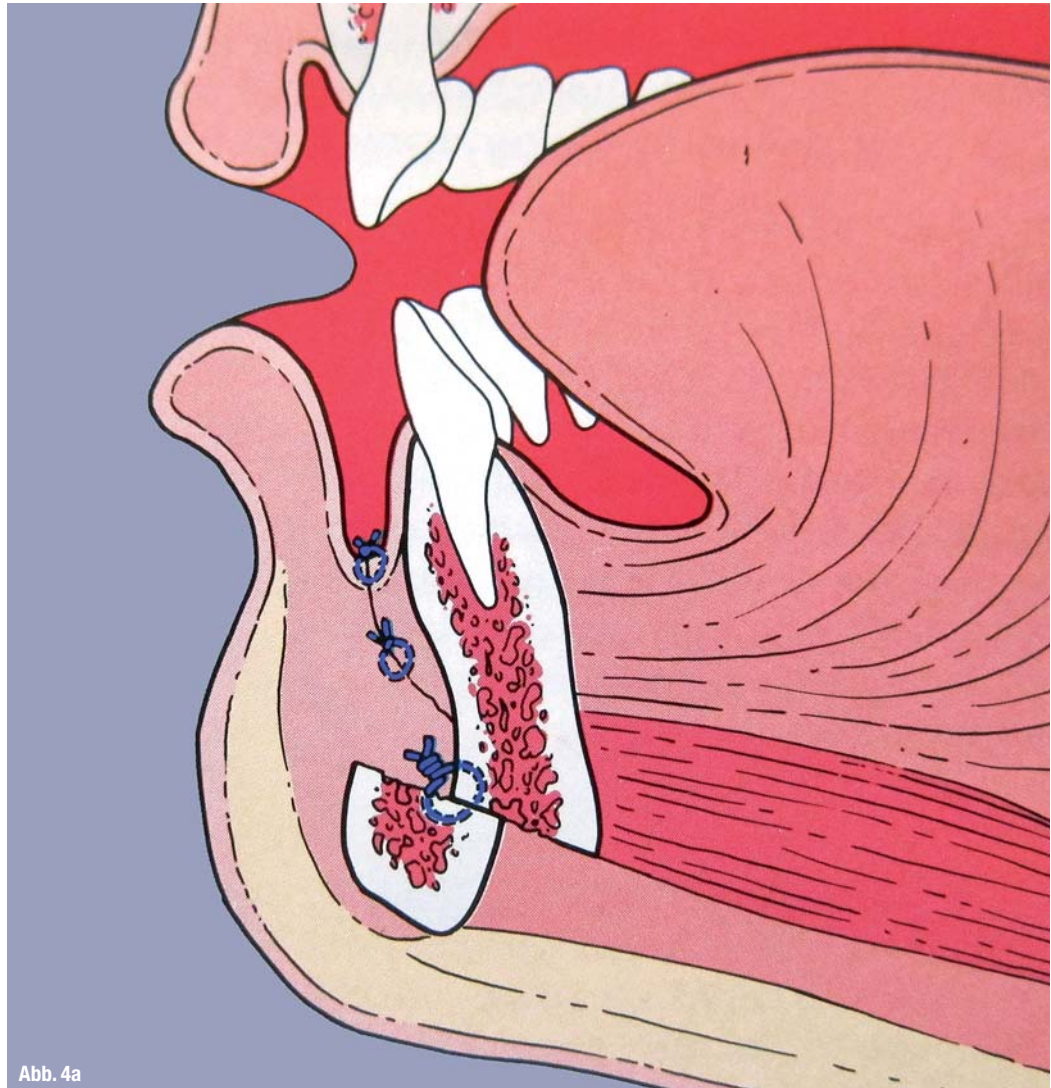


Abb. 3

Abb. 4a Fixieren des Unterkiefers nach Durchtrennung und Verschiebung desselben sowie schichtweiser Verschluss der Weichteile.



Verschiebung von 10 bis 12 mm erreichen und manchmal mehr, je nach Knochendicke und Knochenkontur. Diese Operation kann alleine durchgeführt oder mit anderen Gesichtskorrekturen verbunden werden, wie z.B. an Nase, Ober- und Unterkiefer. Oft ist eine Kombination dieser Eingriffe angebracht, um ein gut balanciertes, ästhetisches Gesichtsprofil und damit eine ansprechende Gesichtsharmonie zu erreichen. Die Operation kann unter Lokalanästhesie oder Vollnarkose, ambulant oder stationär durchgeführt werden.

Um ein blutarmes Operationsfeld zu erhalten, wird das Areal mit 3-4 ml Xylocain (1%) plus Adrenalin (1 : 200.000) unterspritzt. Dann erfolgt eine intraorale Mukosa-Inzision (Einschnitt in die Schleimhaut) nahe des Sulcus (Furche) auf der Oralseite zwischen den Eckzähnen (Dentes canini) bis zum Knochen (Abb. 1). Der Schnitt wird nicht direkt im Sulcus angesetzt, damit sich keine Essensreste in der frischen Narbe sammeln. Die Weichteile werden unterhalb des Periosts (Knochenhaut) mit einem Elevatorium vom Knochen freipräpariert (Abb. 2). Das gesamte Kinn wird freigelegt bis ca. 5 mm ober-

halb der geplanten Osteotomie-Linie. Vorsichtig wird der mandibulare Nervenast des Nervus infraorbitale identifiziert und freigelegt, der meistens ca. 8-15 mm oberhalb der Unterkieferkante in Höhe des vorderen Prämolars (Backenzahns) zu finden ist (Abb. 2).

Die Osteotomie erfolgt mindestens 5 mm unterhalb des Ausgangs des mandibularen Astes, da der Nervus mandibularis intraossär eine Schleife nach unten bildet in Richtung Unterkieferwinkel parallel zur Zahnreihe. Großzügige Präparation des Unterkiefers erleichtert die Operation. Es ist wichtig wegen der Symmetrie, dass die Osteotomie-Linie exakt horizontal ist. Es ist daher hilfreich, die Osteotomie-Linie vorher zu markieren, entweder mit der Säge oder mit einem Methylenblaustift. Außerdem sollte man vor Durchführung der Osteotomie auch die vertikale Linie der Kinnmitte markieren. Die Osteotomie wird mittels einer motorbetriebenen Reziprosähe und einer oszillierenden Säge durchgeführt. Es muss darauf geachtet werden, dass beide mandibularen Kortexe durchtrennt werden, also sowohl der wangenseitige als auch der zungenseitige.

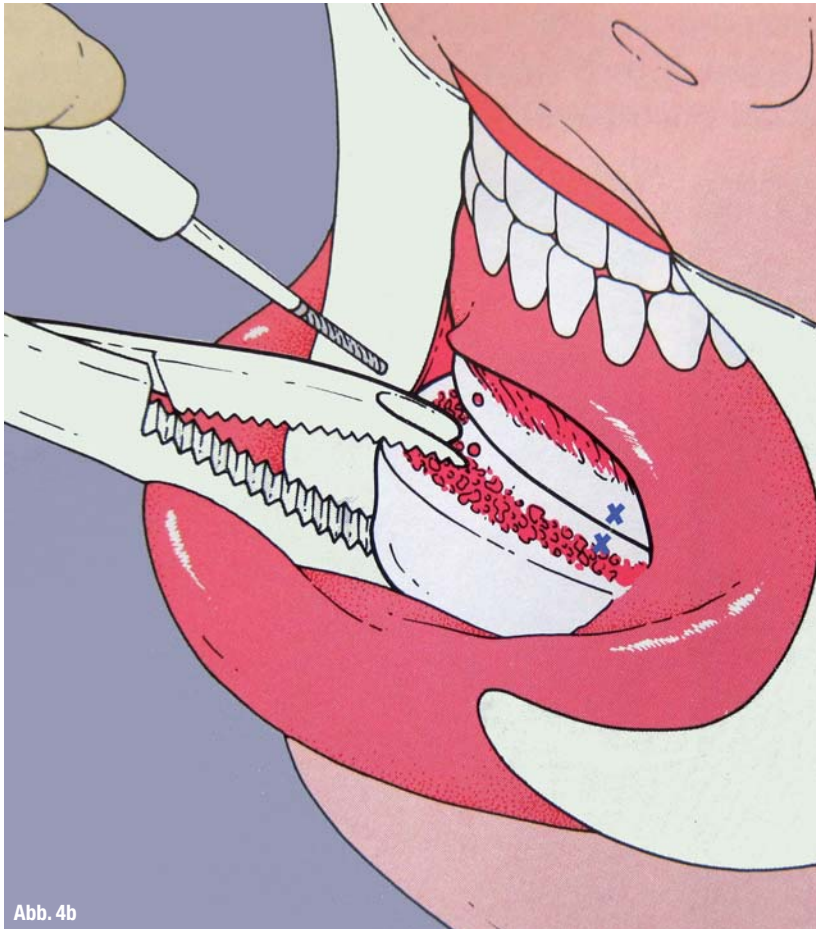


Abb. 4b

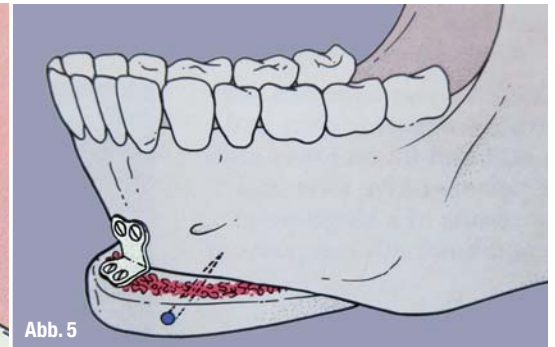


Abb. 5

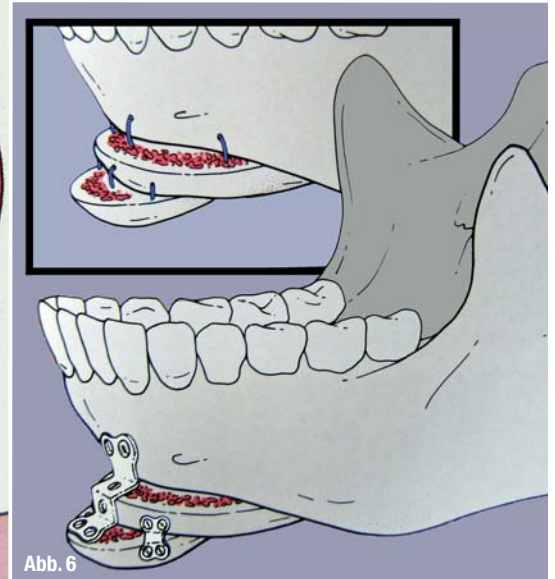


Abb. 6

Um eine vertikale Veränderung der Kinnposition zu erreichen, also eine Verlagerung des Kinns nach inferior oder superior (unten oder oben), muss die Osteotomie-Linie beim Durchtrennen von anterior nach posterior (von vorne nach hinten) entweder horizontal verlaufen oder in verschiedenen Winkeln nach unten (Abb. 3). Eine horizontale Linie verlagert das Kinn nach unten (Abb. 3a). Eine leicht nach unten laufende Linie ist für die vertikale Ausrichtung

des Kinns neutral (Abb. 3b). Um das Kinn vertikal zu verkürzen, also nach oben zu verlagern, muss die Osteotomie-Linie je nach gewünschtem Ergebnis stärker oder weniger stark nach unten verlaufen (Abb. 3c). Die Weichteile bleiben am Unterkiefer verbunden, damit eine gute Blutversorgung des Kinns erhalten bleibt. Nach der Osteotomie kann das Kinnsegment exakt in die gewünschte Position verlegt werden

Abb. 4b Verschieben des Unterkiefers mittels Knochenzange in gewünschte Position, nachdem die vertikalen Mittel- und Seitenlinien markiert worden sind. Außerdem Anlegen von Bohrkanälen für eine anschließende Schrauben- oder Drahtfixation.

Abb. 5 Darstellung einer zentral gelegenen Schraube-Platten-Osteosynthese nach einer Unterkieferverschiebeplastik und laterale Fixation mittels Nagel.

Abb. 6 Darstellung einer Unterkieferdurchtrennung auf zwei Ebenen, um mehr Verschiebung des Profils nach anterior zu erlangen, sowie Fixation, einmal mittels Draht und einmal mittels Schrauben und Miniplatten.

Abb. 7a und 7b Prä- und postoperative seitliche Fotodokumentation einer Patientin nach einer Unterkieferverschiebeplastik. Bei ihr wurde in selber Sitzung der Nasenrücken begradigt.

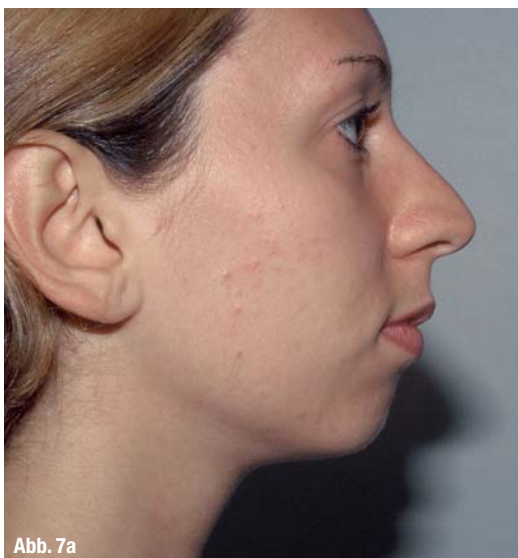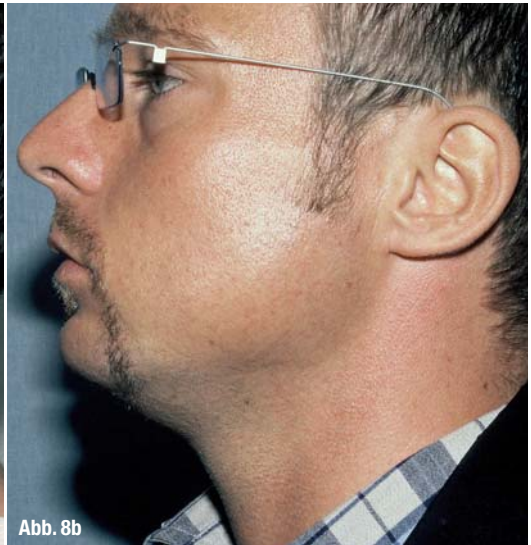
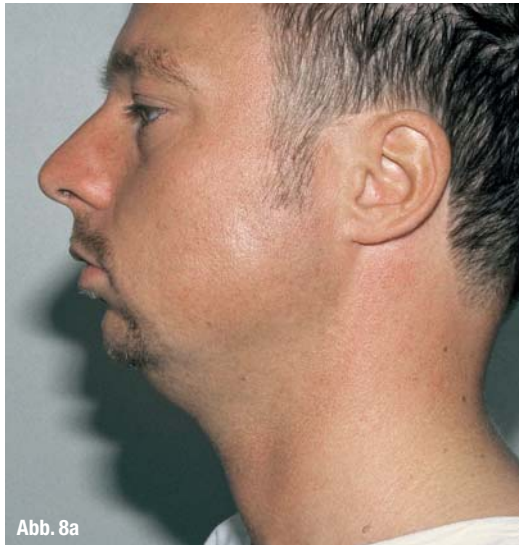


Abb. 7a

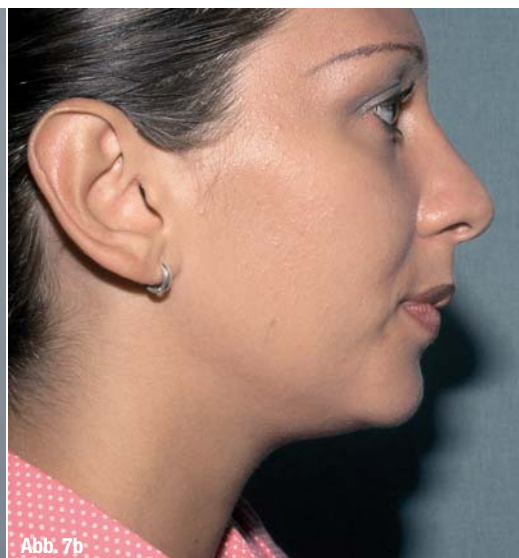

Abb. 7b

Abb. 8a und 8b sowie
Abb. 9a und 9b_ Prä- und post-
operative seitliche Fotos einer
Unterkieferverschiebeplastik.



(Abb. 4a, 4b). Wenn eine besonders massive Kinnverschiebung nach anterior oder inferior (vorne oder unten) erfolgen soll, muss das Kinn auf zwei Ebenen durchtrennt werden (Abb. 5). Es können auch körpereigene Knochen interponiert werden, z.B. vom Beckenkamm.

Das Kinnsegment wird nun mittels Osteosynthesematerial, 2 mm-Schrauben und Miniplatten (z.B. aus Titan) fixiert (Abb. 5 und 6). Von Drahtfixierungen wird abgeraten, da durch die Weichteil-Biodynamik die versetzten Knochenstücke mehr oder weniger wieder zurückverlagert werden. Dies wurde durch viele Tierversuche in kraniofazial-experimentalen Untersuchungen belegt. Nach Überzeugung des Autors ist dies auch der Fall bei resorbierbarem Osteosynthese-Material, weshalb davon ebenfalls abzuraten ist.

Wundverschluss erfolgt zweischichtig im muskulären und mukösen Bereich mittels resorbierbaren Nahtmaterials. Das resorbierbare Nahtmaterial muss nicht entfernt werden. Sollte es jedoch stören, kann es nach 8 Tagen entfernt werden. Anschließend wird ein Tapeverband angelegt. Dieser wird wenige Tage belassen. Da es sich beim Kinn um einen nichtstatisch belasteten Flachknochen handelt, muss auch das Osteosynthese-Material nicht entfernt werden.

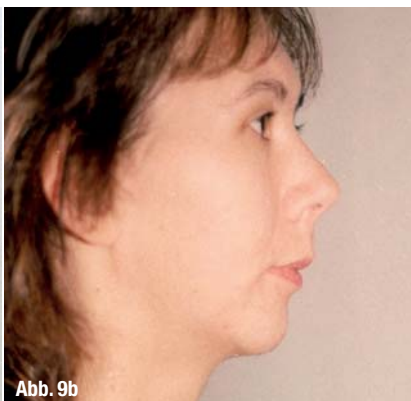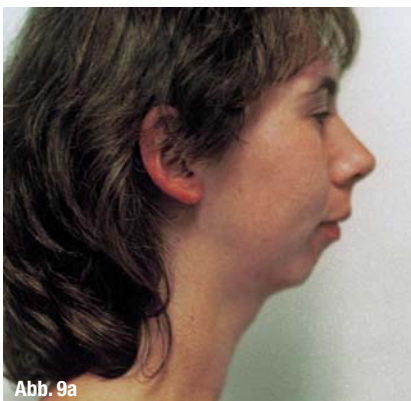Postoperativ treten vorübergehend Schwellung, Schmerzen und eine Sensibilitätsminderung des Lippen- und Unterkieferbereiches ein.

Risiken

Bei einer ästhetischen Operation gibt es keine Erfolgsgarantie. Ein angestrebtes ästhetisches Ergebnis kann nicht garantiert werden. Die Risiken einer Kinnplastik im Wege der Osteotomie sind:

- Blutung
- Infektion
- Pseudarthrose (kein Zusammenwachsen der Knochen)
- Asymmetrie
- Nichterreichen des erhofften ästhetischen Ergebnisses
- Notwendigkeit von Nachoperationen
- Sensibilitätsminderung (vorübergehend oder permanent)
- Sensibilitätsverlust (vorübergehend oder permanent)
- Wundheilverzögerung

Die Abbildungen 7 bis 9 zeigen Patienten mit osteotomischer Kinnkorrektur präoperativ und postoperativ.



<u>Kontakt</u>	face
<p>Dr. med. Paul J. Edelmann Frankfurter Klinik für Plastische- und Wiederherstellungschirurgie Dreieichstraße 59 60594 Frankfurt am Main Tel.: 069 95992041 E-Mail: info@frankfurter-klinik.de www.frankfurter-klinik.de</p>	
	